

PROVA N. 1

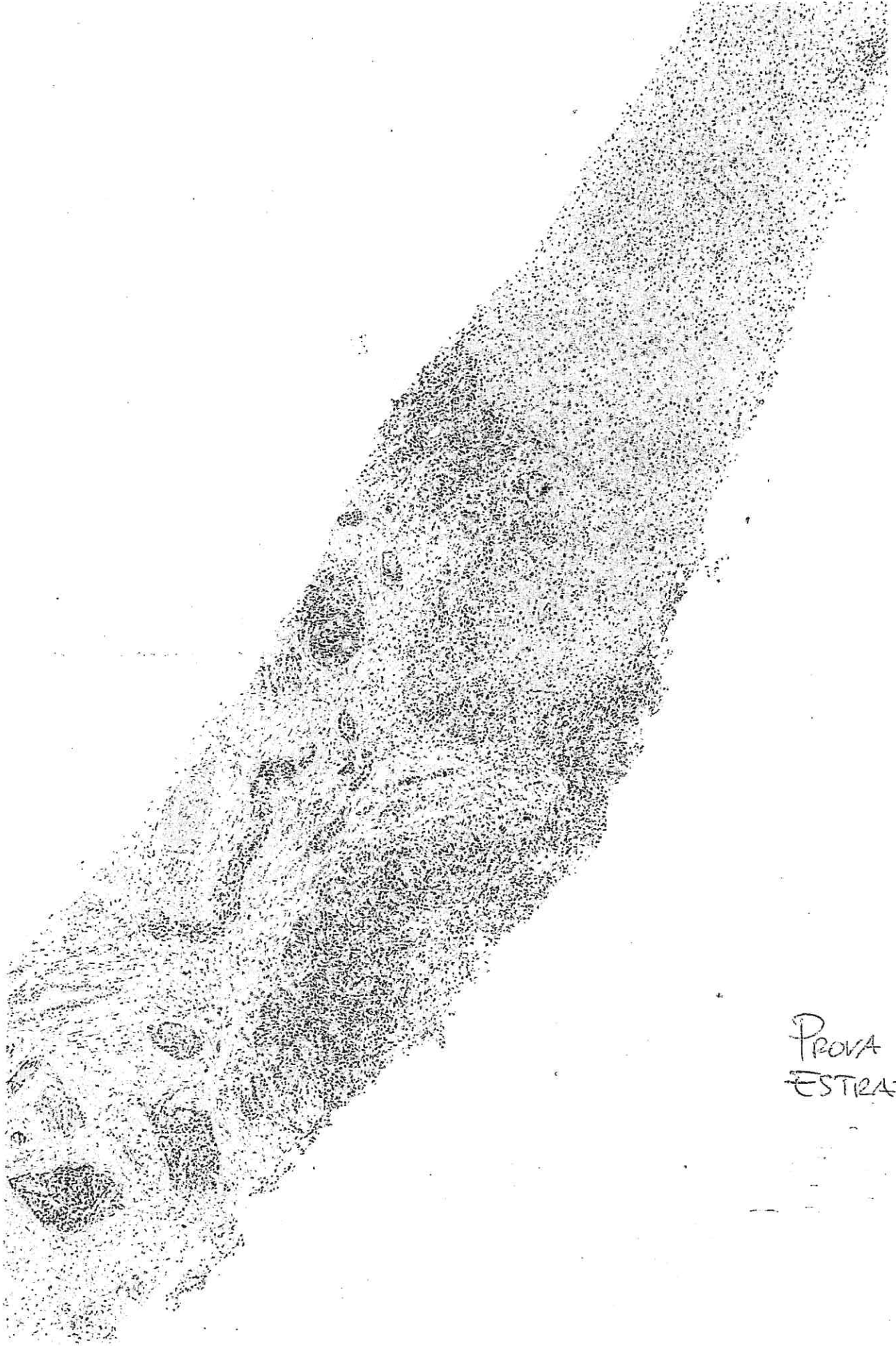NOTIZIE CLINICHE

- Uomo, 71 anni
- Febbricola e tosse
- TC torace con riscontro di di micronodularità, linfadenopatie paratracheali e ilari e lesioni epatiche multiple confermate da TC con mdc total body e riscontro di ispessimento parietale al passaggio colon-trasverso/ flessura epatica
- CA19.9 aumentato
- Alfa-fetoproteina normale

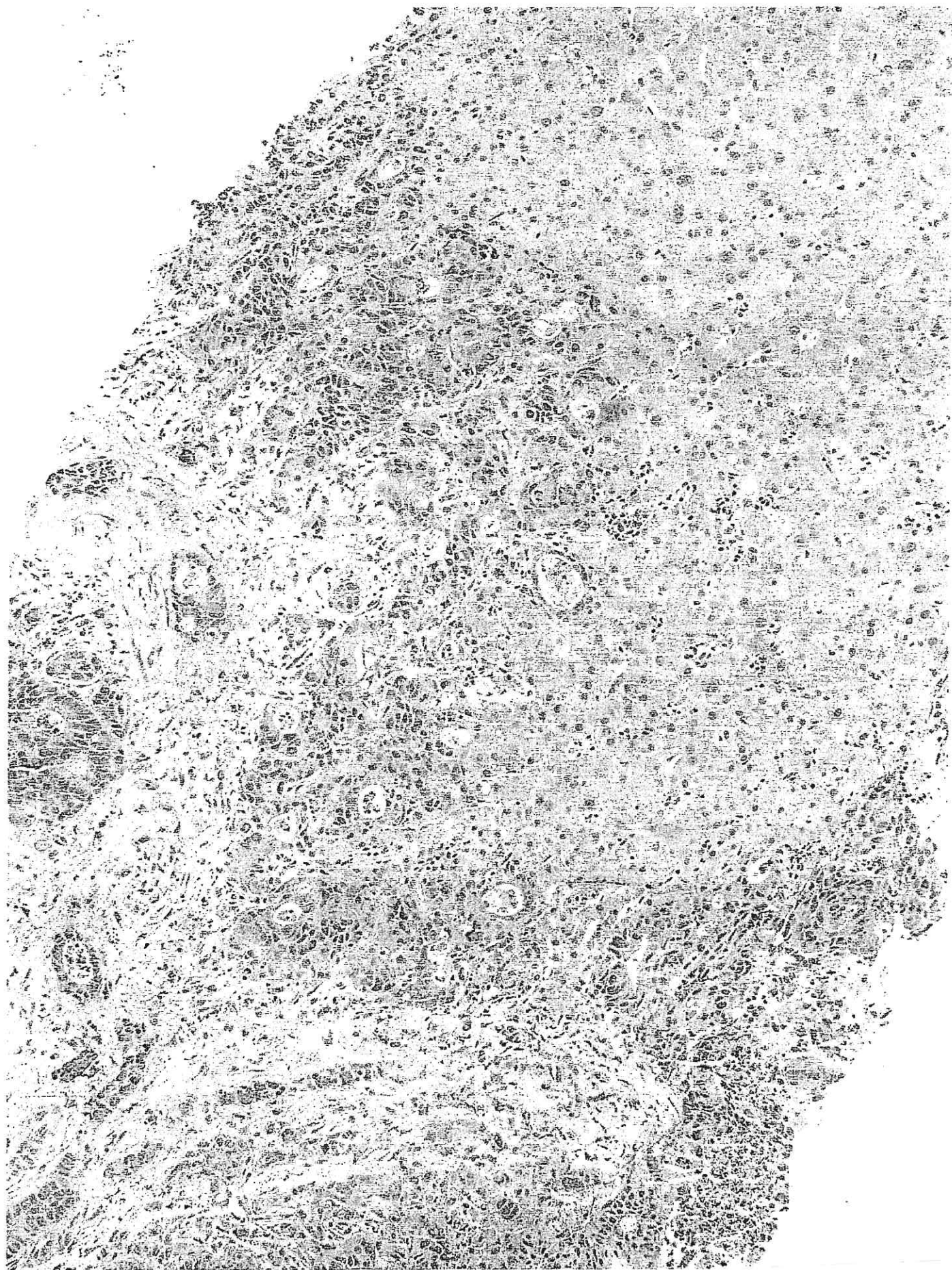
MATERIALE INVIATO

Frustoli epatici prelevati su lesione S2/S3

Descrivi la morfologia e proponi un pannello di IHC per la diagnosi



PROVA
ESTRATA



PROVA ESTRATTA

PROVA N. 2

NOTIZIE CLINICHE

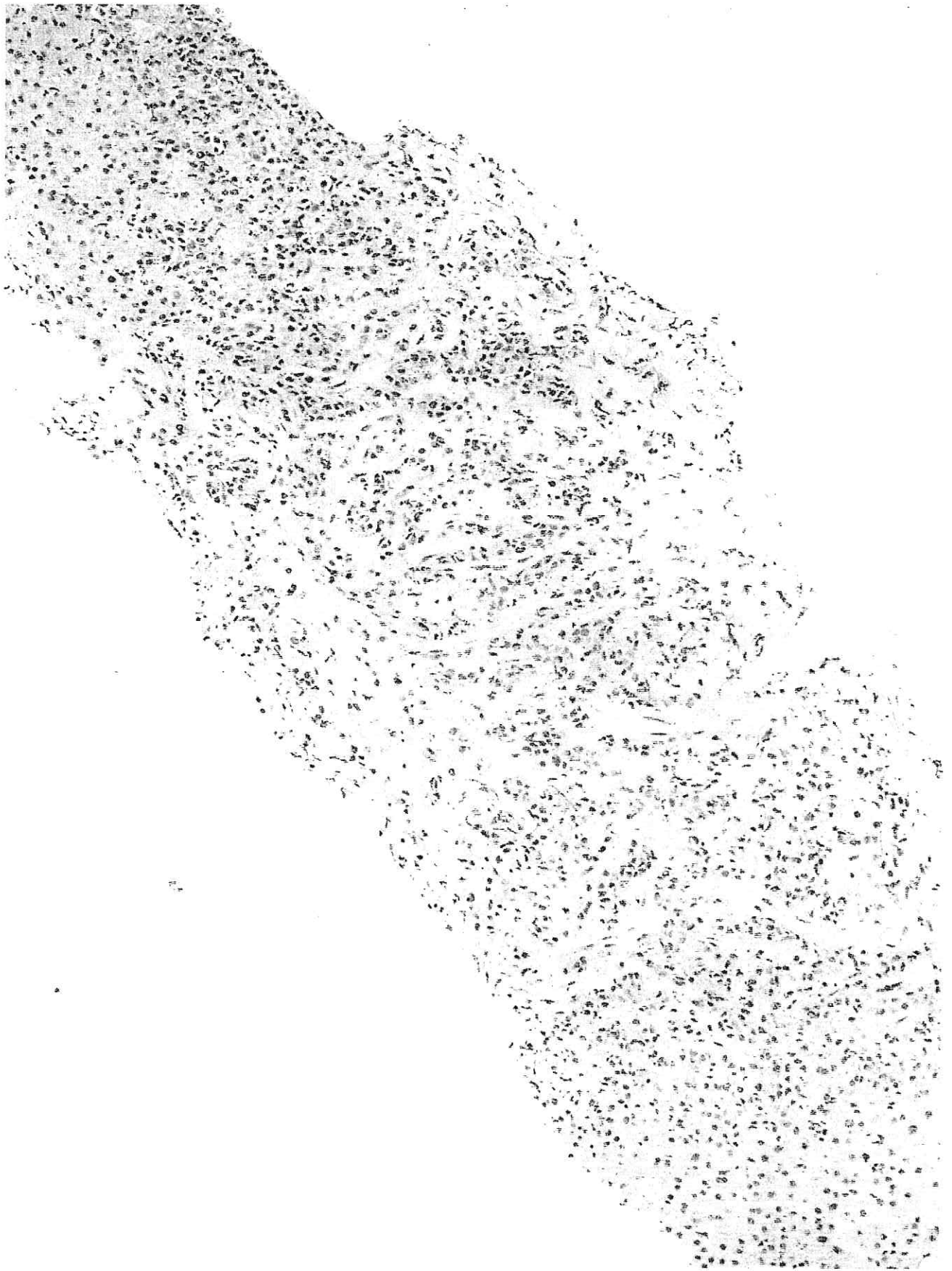- Donna, 64 anni
- Pregresso carcinoma mammario infiltrante


MATERIALE INVIATO

Frustoli epatici prelevati su lesione S6/S7

Descrivi la morfologia e proponi un pannello di IHC per la diagnosi

PROVA NON
ESTRATTA





PROVA N. 3

NOTIZIE CLINICHE

- Uomo, 72 anni
- Metastasi ossee, lesioni epatiche suggestive per ripetizioni e noduli tiroidei sospetti in paziente con carcinoma occulto

MATERIALE INVIATO

Frustoli epatici prelevati su lesione S5

Descrivi la morfologia e proponi un pannello di IHC per la diagnosi

PROVA NON
ESTRATTA

